

Estado de la punta de los pezones

El estado de la punta de los pezones de las vacas de una lechería, es muy importante para la salud del animal y la calidad de la leche. La hiperqueratosis (piel gruesa o dañada en la punta de los pezones) debe ser tratada tan pronto como sea posible. Si ve las puntas de los pezones con coloraciones amarillenta, naranja o rojas; debe decirle al encargado o al supervisor, tan pronto como le sea posible.

Causas para considerar si usted observa mala salud de las tetas

La misma vaca

- Forma y longitud de la teta (tetras largas y puntudas son propensas a más hiperqueratosis)
- Posición de las tetras con respecto a la ubre, (tetras mal colocadas pueden promover más hiperqueratosis)
- Producción de leche (alta producción, flujo alto de leche, tiempo prolongado con la unidad puesta; contribuyen a más hiperqueratosis)
- Estado de la lactancia (al final de la lactancia, más formación de hiperqueratosis)
- Velocidad del ordeño (vacas lentas, más tiempo con las unidades puestas; más hiperqueratosis)
- Longevidad (vacas de varios partos, más exposición al ordeño; más hiperqueratosis)

Por las máquinas ordeñadoras

- Ordeño y pulsación del vacío (vacío más alto, flujo de leche más abundante)
- Tiempo con las unidades puestas (mayor tiempo con las unidades puestas, más hiperqueratosis)
- Tipo de pezonera (movimiento de la pezonera)

Por el manejo

- Frecuencia de ordeño (De dos veces a tres veces por día; aumenta el tiempo de las unidades puestas en un 40%)

Teat end conditions

The condition of teat ends on dairy cows is very important to animal health and milk quality. Hyperkeratosis (thick or damaged skin on teat ends) should be treated as soon as possible. If you see cows with teat ends resembling the yellow, orange or red boxes (below), you need to tell your herdsman or supervisor as soon as possible.

Factors to consider if you notice poor teat health:

Cow factors

- Teat end shape and length (long pointed teats prone to more hyperkeratosis)
- Teat position (malpositioned teats may be prone to more hyperkeratosis)
- Milk production (high production, higher milk flow, longer machine-on time may contribute to more hyperkeratosis)
- Stage of lactation (later lactation, more hyperkeratosis formation)
- Milking speed (slow milkers, more machine on-time, more hyperkeratosis)
- Parity (older cows, more exposure to milking, more hyperkeratosis)

Machine factors

- Milking and pulsation vacuum (higher vacuum, faster milk flow)
- Machine on-time (longer machine on-time, more hyperkeratosis)
- Liner type (liner movement)

Management factors

- Milking frequency (2X to 3X increases machine on-time 40%)

No hay anillo

La punta del pezón es suave, con un orificio pequeño y parejo. Esta es la forma y apariencia de unas puntas de los pezones al comienzo de la lactancia.

No ring

The teat end is smooth with a small, even orifice. This is a typical status for many teats soon after the start of lactation.



Anillo suave a ligeramente tosco

Un anillo sobresaliente que rodea el orificio. La superficie del anillo es suave o ligeramente tosco, se siente un poco áspero pero no hay residuos de queratina dura evidente.

Smooth or slightly rough ring

A raised ring encircles the orifice. The surface of the ring is smooth or it may feel slightly rough but no fronds of old keratin are evident.




Anillo tosco

Un anillo protuberante con puntos de callosidad dura que sobresalen del orificio de 1 a 3 milímetros.

Rough ring

A raised, roughened ring with isolated fronds or mounds of old keratin extending 1 to 3 mm from the orifice.

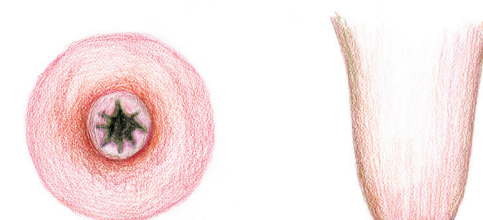


Anillo muy tosco

Un anillo protuberante con pedasos o montículos de de callosidad que tienen 4 o más milímetros que sobresalen del orificio.

Very rough ring

A raised ring with rough fronds or mounds of old keratin extending 4 mm or more from the orifice. The rim of the ring is rough and cracked, often giving the teat end a "flowered" appearance.



Lesiones abiertas o costras

La punta del pezón está severamente dañada y con llagas y costras o heridas abiertas.

Open lesions or scabs

Teat end is severely damaged and ulcerated with scabs or open lesions.

